Ein Fall

von

Hernia inguinalis cornu dextri uteri gravidi.

Inaugural-Dissertation

zur

Erlangung der Doctorwürde

der

hohen medicinischen Facultät zu München

unter dem Präsidium des Herrn

Geh. Medicinal-Rath Prof. Dr. Winckel

vorgelegt von

Heinrich Eisenhart,

Arzt.

Mit 4 Abbildungen.

Leipzig.

Druck von A. Th. Engelhardt.

1885.

Ein Fall

von

Hernia inguinalis cornu dextri uteri gravidi.

Inaugural-Dissertation

zur

Erlangung der Doctorwürde

der

hohen medicinischen Facultät zu München

unter dem Präsidium des Herrn

Geh. Medicinal-Rath Prof. Dr. Winckel

vorgelegt von

Heinrich Eisenhart,

Arzt.

Mit 4 Abbildungen.

Leipzig.

Druck von A. Th. Engelhardt.

1885.

Seinen lieben Eltern

in

Dankbarkeit und Verehrung

gewidmet

vom Verfasser.

Verzeichniss

der zu dieser Arbeit benutzten Werke.

Schröder, Dr. **K.**, *Lehrbuch der Geburtshülfe.* 7. Auflage. 1882.

Winckel, Dr. **F.**, *Pathologie der weiblichen Sexualorgane.* 1878.

Klob, *Pathologische Anatomie der weiblichen Sexualorgane.* 1864.

Meissner, **Fr. L.**, *Die Frauenzimmerkrankheiten.* 1842.

Schultze, Dr. **B.**, *Pathologie und Therapie der Lageveränderungen der Gebärmutter.* 1881.

Kiwisch, *Klinische Vorträge.* 4. Auflage. I. Band. 1854.

Guilh. Fabricii Hildani *observationes chirurgicae centuriae omnes.* 1641.

Sennerti *opera omnia,* 1676, und *Institut. medicin.* 1620.

Scanzoni in: *Beiträge zur Geburtskunde und Gynäkologie.* VII. Band. 1873.

Lédesma in: *Gazette médicale de Paris.* Tome VIII. 1840.

Leopold in: *Archiv für Gynäkologie.* XIV. Band. 1879.

Rektorzik in: *Oesterreichische Zeitschrift für praktische Heilkunde.* VI. Jahrgang. 1860.

Olshausen in: *Archiv für Gynäkologie.* I. Band. 1870.

Chopart et **Desault**, *Traité des maladies chirurgicales.* Tome II. l'an IV de la rép.

Lallement in: *Mémoires de la société d'émulation médicale.* 3me année. l'an VIII de la rép.

Hager-Michaël, *Brüche und Vorfälle.* 1850.

Skrivan und **Lumpe** in: *Zeitschrift der k. k. Gesellschaft der Aerzte zu Wien.* 1851—53.

Boyer, *Traité des maladies chirurgicales.* Tome VI. 1849.

Ashwell Samuel, *A practical treatise on the diseases peculiar to women.* 1845.

Digitized by the Internet Archive
in 2026

https://archive.org/details/IA41556029_0080

In dem grossen Kapitel der Lageveränderungen der Gebärmutter behauptet der Bruch dieses Organes einen nur kleinen Platz, weniger etwa wegen geringer Bedeutung dieses Vorkommnisses, als wegen der Seltenheit seiner Erscheinung.

Während die Hernien des Uterus in der Linea alba durch einfache Diastase der Musculi recti bedingt, noch zu den relativ häufigen Befunden zu zählen sind, finden sich die anderen Arten der Hysterokele, die Hysterokele ischiadica, obturatoria, cruralis und inguinalis, je nur durch ein oder einige wenige Beispiele vertreten.

Die Hernia uteri inguinalis, die uns hier ausschliesslich, mit Umgehung der anderen Formen der Hysterokele, beschäftigen soll, ist eine sehr seltene Dislocation der Gebärmutter und kann sowohl das schwangere als das nicht schwangere Organ betreffen.

Es sei mir gestattet, der Fälle von Hernia uteri inguinalis, die, ohne mit Gravidität complicirt zu sein, zur Beobachtung kamen, mit einigen Worten zu gedenken, zudem die Möglichkeit der Schwängerung der in einem Bruchsacke befindlichen Gebärmutter, theils vom theoretischen Standpunkte zugegeben werden muss, theils wirklich beobachtet wurde (Rektorzik, Scanzoni).

Mit Ausnahme des von Maret[1]) veröffentlichten Sectionsberichtes eines mehrfach missgestalteten Kindes, bei welchem die Hysterokele inguinalis angeboren war und Uterus, rechte Tube und rechtes Ovarium durch den Leistenkanal derselben Seite nach aussen getreten waren, wurden solche Fälle von Lallement, Chopart, Olshausen und Leopold beschrieben.

---

1) Consultations médico-légales. Conf. Boivin et Dugès, Traité pr. des mal. de l'ut., T. I, p. 39.

Die Beobachtung Lallement's[1]) betrifft eine 70jährige Frau, die nach mehrfachen normalen Geburten und rechtzeitiger Cessation der Menses gelegentlich einer starken Muskelanstrengung in ihrem 50. Lebensjahre die Bildung einer Geschwulst in der rechten Leiste bemerkte. Der Tod erfolgte kurze Zeit nach der Vorstellung infolge eines Lungenleidens, und die Autopsie liess erkennen, dass der ganze Uterus mit rechter Tube und Eierstock in einem rechten Inguinalbruche enthalten waren, während dieselben Organe der linken Seite der Bauchöffnung des Leistenkanales dicht anlagen.

Chopart[2]) sah die besprochene Lageveränderung in der Leiche einer 50jährigen Frau; auch hier war fast der ganze Uterus mit linker Trompete und Eierstock durch den Inguinalkanal derselben Seite in einen Bruchsack ausgetreten, der ausserdem noch am Grunde einige Fragmente alter Netzadhäsionen enthielt.

Olshausen[3]) hatte Gelegenheit, einen Uterus duplex infra conjunctus zu beobachten, wobei das rechte Horn schwanger wurde, das linke sammt dem betreffenden Ovarium den Inhalt einer linken Leistenhernie bildete und atresirt war, wodurch sich in demselben hochgradige Hämatometra ausbildete, die nach zweimaliger Punction in Heilung überging; während der Grössenzunahme des geschwängerten Hornes war auch ein Anschwellen des linken, im Bruchsacke befindlichen zu constatiren, und nach der Geburt zog sich das letztere, das während der Involution des puerperalen Hornes sich auch wieder verkleinert hatte, spontan ins Abdomen zurück, ohne seit dieser Zeit je wieder vorgefallen zu sein.

Leopold[4]) endlich beschreibt einen Uterus bipartitus, dessen linkes rudimentär entwickeltes Horn mit sammt der entsprechenden Tube und Ovarium in einer linken Leistenhernie fühlbar war; das Leiden, vielleicht schon angeboren, sicher bemerkt jedenfalls erst bei Beginn der Menstruation, veranlasste zur Zeit der Periode

---

1) Mém. de la soc. méd. d'émulat. 3. année, p. 323. Conf. Rumoux in Sédillot, Recueil pér. de la soc. méd. de Paris, T. L, p. 173, oder Boyer, Traité des mal. chir. T. VI, p. 452, oder Ashwell, A. pract. treatise, p. 619.

2) Chopart et Désault, Traité des mal. chir., T. II, p. 305. Conf. Boyer, Traité etc. T. VI, p. 452, oder Leopold im Archiv f. Gyn., Bd. XIV, S. 379.

3) Archiv f. Gyn., Bd. I, S. 41.

4) Ibid., Bd. XIV, S. 379.

stets äusserst heftige nervöse Zufälle, die nach operativer Entfernung der vorgefallenen Gebilde ausblieben.

Diese fünf Fälle — und ich glaube nicht, dass noch andere Aufzeichnungen über diese Lageanomalie der Gebärmutter in nichtschwangerem Zustande existiren — zeigen alle das Gemeinsame, dass der Uterus niemals allein den Inhalt des Bruches bildet, sondern stets auch Ovarium und Tube der entsprechenden Seite, oder wenigstens eines dieser Gebilde sich in demselben vorfindet — eine Thatsache, die, wie wir sehen werden, zur Erklärung der Entstehung der Hysterokele verwendet wurde —, sie zeigen ferner die relative Häufigkeit einer Bildungsanomalie des Uterus (Olshausen und Leopold) als prädisponirende Anlage zur Bildung des Gebärmutterbruches, und die ziemlich gleichmässige Vertheilung seines Vorkommens auf der rechten und linken Seite. — Die Behauptung Klob's: „die Hysterokele inguinalis findet sich zuweilen angeboren und kommt bei Kindern häufiger vor, als bei Erwachsenen, unstreitig wegen der zur Entstehung solcher Hernien günstigeren Lagerungsverhältnisse der Tuben und Ovarien oberhalb des Beckeneinganges" wird nur in ihrem ersten Theile durch die Fälle von Maret und Leopold (?) bestätigt; für die zweite Annahme, dass die Hysterokele inguinalis bei Kindern häufiger als bei Erwachsenen sei, ergeben sich, wenigstens aus dem oben Mitgetheilten, keine Anhaltspunkte, da von Chopart und Olshausen das Lebensjahr der Patienten, in dem sich der Bruch zuerst bemerkbar machte, gar nicht, von Lallement aber das 50. angegeben wird; auch über Gelegenheits- und prädisponirende Ursachen findet sich — abgesehen von den schon erwähnten Uterusbildungsanomalien — nur bei Lallement eine Notiz (plötzliche Muskelanstrengung und mehrere vorausgegangene Geburten), so dass von einer gemeinsamen Betrachtung der Fälle von diesem Standpunkte aus abgesehen werden muss.

Fast ebenso spärlich, wie die Beobachtungen der Hernia uteri non gravidi, sind die über den Bruch dieses Organes in schwangerem Zustande, und das höchst unbedeutende numerische Ueberwiegen letzterer Complication erklärt sich wohl am einfachsten daraus, dass die Hernia uteri gravidi Erscheinungen hervorruft, die die Betroffenen zur Herbeiziehung des Arztes bewegen, während mancher nicht mit Schwangerschaft verbundene Gebärmutterbruch, besonders nach den klimakterischen Jahren, so symptomenlos verläuft, dass nur selten ärztlicher Rath und Hülfe in Anspruch genommen wird.

Nicolaus Pol[1]) ist der erste, der in seinem Hemerologium silesiacum unterm 9. December 1531 eine Mittheilung über Bruch des schwangeren Uterus macht, mit künstlicher Beendigung der Geburt, ein Fall, der damals grosses Aufsehen erregte, in den verschiedensten medicinischen Werken dieser Zeit zum Abdruck kam und eine arme Frau in Neisse (in Schlesien) betrifft, die bei ihrer ersten Geburt, bei welcher niemand zur Hilfeleistung zugegen war, „mali aliquid in abdomine sibi evenisse“ bemerkte. Im Laufe der folgenden 15 Jahre gebar sie noch acht Mal, und zwar stets ohne nennenswerthe Beschwerden. „Non multum autem post (sc. ultimum partum), malum in primo partu acceptum, circa inguen sinistrum saepiuscule sensit, ac sub cute extra abdomen mediocris quantitatis quippiam sibi excidere animadvertit.“ Der vorgefallene Körper nahm täglich an Grösse zu, so dass er schliesslich bis auf die Kniee reichte; aus verschiedenen Anzeichen wurde nunmehr geschlossen, dass ein Fötus in demselben enthalten sei, und, da keine Aussicht vorhanden war, die Geburt auf natürlichem Wege zu beenden, am 9. December 1531, dem normalen Ende der Schwangerschaft, die Sectio caesarea ausgeführt. Die Mutter überlebte die Operation nur drei Tage, das Kind $1^1/_2$ Jahr. — „Es kann“, sagt Schröder[2]), „der Döhring'sche (gleich dem Pol'schen) in dem Briefe an Fabricius Hildanus erwähnte Fall, wenn nicht der Sennert'sche gemeint ist, nur auf die Laparatomie bezogen werden, die Paul Dirlewang im Jahre 1549 an Marg. Volczer in Wien vornahm; dass es sich dabei um eine, vielleicht allerdings erst nach Uterusruptur entstandene, vier Jahre alte Abdominalschwangerschaft handelte, kann nicht bezweifelt werden.“ — Ich kann mich dieser Ausführung nicht anschliessen; dass der Döhring'sche in dem Briefe an F. Hildanus erwähnte Fall mit dem Sennert'schen nicht identisch ist, geht zum Theil daraus hervor, dass sowohl Döhring als Sennert beide, als von einander verschiedene, Ereignisse nebeneinander citiren und besprechen und Döhring seinen Brief mit den Worten schliesst: „Tibi si tertium aliquod exemplum vel in artis usu occurrit, vel lectione aliquando innotuit, ne id me celes oro“ — zum Theil aus der Verschiedenheit der beiden Beob-

1) Der Fall findet sich abgedruckt in G. Fabricius Hildanus obs. chir. cent. omnes, S. 521, in einem Briefe Döhring's an Fabricius Hildanus „de nova . . . hernia uterina atq. part. caes. histor.“ und in Sennert, op. tom. IV, Pract. lib. IV, p. 1, Sect. II, cap. XVII, p. 650.

2) Lehrbuch der Geburtshülfe, S. 389.

achtungen: Die Pol'sche (Döhring'sche) fällt in das Jahr 1531, die von Sennert in das Jahr 1610; bei ersterem stirbt die Mutter 3, bei letzterem 25 Tage nach der Geburt, und ebenso findet sich ein Unterschied im Sterbealter der betreffenden Kinder ($1^1/_2$ und 9 Jahre). — Es dürfte aus diesen Bemerkungen erhellen, dass mit dem Pol'schen, in dem Briefe Döhring's an Fabricius Hildanus erwähnten Falle der Sennert'sche nicht gemeint ist. Was Schröder's zweite Annahme betrifft, dass derselbe auf die Laparatomie bezogen werden muss, die Dirlewang 1549 an M. V. in Wien vornahm, so spricht gegen dieselbe der Zeit- (1531 und 1549) und Ortsunterschied (Neisse und Wien) und der Umstand, dass es sich „dabei unzweifelhaft um eine, vielleicht allerdings erst nach Uterusruptur entstandene, vier Jahre alte Abdominalschwangerschaft handelte", wofür in dem Döhring'schen Briefe keine Anhaltspunkte vorhanden sind. — Wenn auch zugestanden werden muss, dass der Pol'sche Fall an Klarheit zu wünschen übrig lässt, so möchte ich denselben doch als die erste zur öffentlichen Kenntniss gebrachte Beobachtung von Hernia uteri gravidi inguinalis betrachten, wie es auch Meissner in seinen „Frauenzimmerkrankheiten" gethan. Warum ihn Klob[1]) (ebenso wie die Fälle von Sennert, Saxtorph und Lallement) unter die Hernia uteri gravidi cruralis rubricirt, ist mir in Berücksichtigung der Worte „malum in primo partu acceptum circa inguen s. saepiuscule sensit" und bei dem Mangel anderweitiger näherer Angaben, welche zur Annahme, es habe sich um eine Schenkelhernie gehandelt, führen könnten, nicht einleuchtend.

Ziemlich allgemeiner Anerkennung erfreut sich der Fall von Hernia uteri gravidi inguinalis, den Sennert[2]) im zweiten Buche seiner gesammelten Werke erzählt (nur Klob spricht ihn, wie erwähnt, ohne nähere Begründung als Schenkelbruch an): Ursula Opitz, Böttchersfrau, wurde von einer zurückschnellenden Stange in der linken Leistengegend getroffen, worauf sich bald an dieser Stelle eine an Grösse schnell zunehmende Geschwulst bildete, die, aus eben diesem Grunde nicht reponirbar, sich mit der Zeit durch

1) Path. Anat. d. weibl. Sexualorgane, S. 106.

2) S. Dan. op. omnia, T. II, Ser. 2, lib. II, p. 1, cap. IX, p. 460, und T. II, Ser. II, lib. V, p. 1, sect. II, cap. XI, p. 685, und in desselb. Inst. med. lib. II, p. I, cap. 9, p. 161. Conf. M. Döhringi ad Fabr. Hild. epistola in dess. obs. chirurg.

ihr Wachsthum und die in ihr fühl- und sichtbaren Kindesbewegungen als schwangerer Uterus zu erkennen gab. Da nun bei der weiter fortschreitenden Gravidität die Beendigung der Geburt durch die Naturkräfte ebenso unmöglich schien, wie die Reposition des Uterus in das Abdomen, wurde mit Zustimmung der Schwangeren beschlossen, die Rettung von Mutter und Kind durch den Kaiserschnitt zu versuchen, und letzterer bei Eintritt der Wehen am 21. April 1610 von Jer. Trautmann unter zahlreicher Assistenz ausgeführt und zwar mit anfangs scheinbar gutem Erfolg, als am 16. Mai, somit 25 Tage nach der Operation, die Wöchnerin in eine Ohnmacht fiel, aus der sie nicht mehr erwachte. Das Kind, ein Knabe, erreichte ein Alter von neun Jahren.

Diese zwei eben mitgetheilten Fälle wurden lange Zeit als die einzigen bekannten bezeichnet, und Meissner schreibt noch im Jahre 1842: „Die beiden erwähnten Beobachtungen (Pol und Sennert) des Vorkommens des Inguinalbruches (des Uterus) in der Schwangerschaft stehen in der Literatur ganz vereinzelt da", obwohl um diese Zeit schon zwei weitere derartige Fälle zur Veröffentlichung gelangt waren, es sind dies die von Saxtorph und Lédesma.

Was den ersteren betrifft, so gelang es mir nicht, denselben in den Collect. soc. med. Havn., Vol. II, 1775, die Klob als Quelle dafür angiebt, oder in den übrigen Bänden dieses Werkes zu finden; auch die Acta soc. reg. med. Havn. enthalten keine diesbezügliche Notiz. Nach weiterem Suchen war ich so glücklich, das Gewünschte in „Michael Hager, Brüche und Vorfälle" 1850, S. 30, zu treffen. Hager hat seine Besprechung der Saxtorph'schen Mittheilung einem Aufsatze der Salzburger Zeitung 1820, Bd. I, S. 81: „Leistenbruch von der schwangeren Gebärmutter gebildet", entnommen: Ohne besondere Veranlassung hatte sich bei einer Bauersfrau von 49 Jahren, die schon vier Kinder auf leichte Weise geboren hatte, im Anschluss an die letzte Schwangerschaft in der rechten Weiche eine Geschwulst gebildet, die, rasch an Grösse zunehmend, bald bis zum Knie herabreichte und das Ansehen eines sieben Monate schwangeren Uterus hatte; Kindesbewegungen wurden damals von der Frau, nicht aber vom Untersuchenden gefühlt. Am 1. October floss das Amnionwasser weg, worauf Kindestheile deutlich fühlbar waren und nach 24 Stunden sich wirkliche Wehen einstellten, die das $5^1/_2$ Pfd. schwere todte

Kind ohne Kunsthülfe austrieben. Das Wochenbett verlief ganz glücklich, der Uterus trat zum Theil wieder ins Abdomen zurück. — Es handelt sich somit hier wohl um Schwängerung des in einer rechten Leistenhernie liegenden Uterus mit Frühgeburt des todten Kindes per vias naturales, welch letzterer Umstand wegen seiner Seltenheit besondere Beachtung verdient.

Lédesma aus Salamanka publicirte im Novemberhefte des Jahres 1840 der „Gazette médicale de Paris" einen Aufsatz: „Hernie de l'utérus par le canal inguinal; op. césarienne; guérison de la mère et de l'enfant." „Les détails de l'observation ne permettent pas de décider rigoureusement, que la matrice déplacée s'était échappée à travers l'anneau inguinal. La chose est néanmoins très probable", sagt der Berichterstatter, und es muss zugestanden werden, dass ein Vorfall der Gebärmutter im dritten Monate der Schwangerschaft eine bedeutende, schon bestehende Erweiterung des Leistenkanales voraussetzt, die hier allerdings bestanden haben kann, da die in Frage stehende Person, Ramus mit Namen, 24 Jahre alt, schon vor ihrer Verheirathung mit einem rechtsseitigen Leistenbruch behaftet war und sechs Geburten durchgemacht hat, die gewiss nicht ohne Einfluss auf ihre Enterokele und die Weite der Bruchpforte geblieben sind. Ausserdem erhält dieser Fall eine kräftige Stütze durch den weiter unten zu besprechenden des Herrn Prof. Winckel. — Im dritten Monate ihrer siebenten Schwangerschaft also bemerkte die Frau plötzlich ohne besondere Veranlassung das Verschwinden des oberhalb des kleinen Beckens schon fühlbaren vergrösserten Uterus. „Sa main portée à l'enterocèle inguinale y rencontra quelque chose d'insolite, de dur et douloureux à la pression: elle essaya souvent la réduction sans y parvenir." Der Tumor wuchs immer mehr, so dass er bald auf den linken Schenkel herüberreichte. Kindesbewegungen, Kindestheile wurden allmälig in der Hernie fühlbar; die Herztöne liessen sich nachweisen.

Die Vaginaluntersuchung zu dieser Zeit liess eine Portio nicht erkennen. Da Reductionsversuche erfolglos blieben, wurde, als am Ende des achten Monates Wehen eintraten und die Blase gesprungen war, die Laparohysterotomie unternommen. Die Lage des Kindes war so, dass der Kopf am inneren Muttermunde, Steiss und Füsse im Fundus lagen, ein Verhalten, das wir in den Fällen von Lédesma und Scanzoni wiederfinden, und das gegen die Gravitationstheorie Veit's zur Erklärung der Lage des Fötus und

zu Gunsten der Simpson'schen spricht, der zufolge der Fötus so lange Reflexbewegungen macht, bis er die ihm bequemste Lage — und das ist eben nach Simpson's Untersuchungen die mit dem Kopfe auf dem Muttermunde — erreicht hat. Der Uterus wurde auch nach seiner Entleerung nicht reponirt. Etwa ein Monat nach der Operation war die Kranke wieder vollständig genesen; das Kind jedoch starb kurze Zeit nach der künstlichen Geburt. Der Uterus lag nach wie vor im Bruchsacke, hat aber natürlicherweise bedeutend an Volumen abgenommen.

Je mehr wir uns bei der historischen Betrachtung der Fälle von Hernia uteri gravidi inguinalis der Gegenwart nähern, um so genauer wird ihre Beschreibung, um so zweifelloser die Richtigkeit der Beobachtung; und wenn die bisher erwähnten Aufzeichnungen noch manche Unklarheit enthalten, so zeichnen sich die folgenden durch Genauigkeit der Untersuchung und Sicherheit der Diagnose aus.

In der „Oesterreichischen Zeitschrift für praktische Heilkunde" vom Jahre 1860 theilt Rektorzik[1]) das Vorkommen einer „Graviditas extraabdominalis" mit, die er an einer 32 Jahre alten Frau, C. M. aus Tirol, zu erkennen Gelegenheit hatte: Nach der Geburt ihres fünften Kindes fühlte dieselbe eine anfangs schmerzlose Geschwulst in der rechten Leistengegend, die später bei gleichzeitiger Cessation der Menses stets an Grösse zunahm. Fünf Monate nach dem Beginne des bemerkbaren Wachsthums des Tumor fühlte Patientin Kindesbewegungen in demselben, und Mitte October war das normale Ende der Schwangerschaft erreicht, während welcher Zeit die Grössenzunahme des dislocirten Uterus eine so bedeutende geworden war, dass die Geschwulst bei einer Länge von 42 cm, einer Breite von 25 cm und einem Umfange des Stieles von 36 cm bis zu den Knieen herabreichte. Die damalige äussere Untersuchung liess deutlich ein Ovarium an der dem rechten Oberschenkel zugewendeten Fläche von dem grösseren glatten Tumor abgrenzen, die kindlichen Herztöne auf der dem linken Oberschenkel zugekehrten Fläche bestimmt hören und nachweisen, dass der Kopf des Fötus frei ballotirend gegen den Stiel, der Steiss nach unten gegen das Ende der Geschwulst, die Bauchseite nach einwärts gelagert war. Die Vaginaluntersuchung zeigte

1) S. auch: „Monatsschrift für Geburtskunde und Frauenkrankheiten" 1860, Bd. XVI, Heft VI.

die etwas nach rechts gelegene, mit der Spitze des Zeigefingers erreichbare Portio in die Höhe gezogen und aufgelockert. „Aus dem Vorhandensein der fötalen Herztöne, dem Durchfühlen einzelner Kindestheile und dem Placentargeräusch einerseits, aus der Gegenwart des Uterus in der Beckenhöhle andererseits“, zu dessen Nachweis sich Rektorzik bestimmt nicht mit dem Fühlen des Scheidentheiles begnügte, „konnte man mit Sicherheit auf die Anwesenheit eines Fötus schliessen, welcher sich in dem Nebenhorne einer einhörnigen Gebärmutter ausserhalb der Bauchhöhle und zwar in einer Leistenvorlagerung entwickelte“. Da die Grösse der fühlbaren Kindestheile, die äusserst kräftigen spontanen Bewegungen und die bereits um einige Tage überschrittene normale Schwangerschaftsdauer die Annahme der Reife des Fötus rechtfertigten, wurde, als die kindlichen Herztöne erst sich zu beschleunigen und dann zu sinken begannen, auf besonderen Wunsch der Mutter am 22. October der Kaiserschnitt ausgeführt, mit günstigem Erfolge für das Kind, aber lethalem Ausgange für die Mutter, unter den Symptomen einer peracuten Peritonitis: „Es ist anzunehmen“, sagt Rektorzik, „dass in dem vorliegenden Falle eine einhörnige Gebärmutter vorhanden gewesen ist, deren verkümmertes Nebenhorn durch die Bruchpforte einer rechtsseitigen Leistenhernie austrat und sich da fixirte; dass dieses Nebenhorn geschwängert wurde, und dass die vollständige Ausbildung des Eies, ohne dass eine Ruptur des Fruchthälters erfolgte, in der Bruchsackhöhle stattfand.“

Die letzte und ausführlichste Beschreibung „eines Falles von Hysterokele inguinalis mit hinzutretender Schwangerschaft“ verdanken wir Scanzoni[1]):

A. M. Bönnert, kleine anämische Person, mit dem 21. Lebensjahre zum ersten Male menstruirt, Mutter von zwei Kindern, zog sich vier Wochen nach der letzten Geburt beim Heben eines schweren Weinfasses eine linksseitige Leistenhernie zu, etwa wallnussgross und zur Zeit der Menses schmerzhaft anschwellend. Nachdem dieser Zustand vier Jahre (1860—1864) gedauert, erreichte die Hernie in kurzer Zeit Mannsfaustgrösse und wurde damals (1864) die Diagnose Hernia uteri gestellt. Die Untersuchung (von Blase und Mastdarm aus) liess das Fehlen des Uterus oder eines Hornes desselben an normaler Stelle und die Gegenwart desselben, sowie eines Ovarium im Bruchsacke (durch die bimanuelle Exploration) bestimmt nachweisen; die Scheide war verlängert, nach oben und links verzogen.

1) Beiträge zur Geburtskunde und Gynäkologie 1869, Bd. VI, S. 167.

Nach abermals vier Jahren (1868) concipirte und abortirte Patientin im dritten Schwangerschaftsmonate. Im folgenden Jahre wurde B. abermals geschwängert; am Anfang des fünften Monates maass der Tumor bei 16 cm Länge 44,5 cm Umfang. Da schon einmal abortirt worden war, da der Abort bei Hernia uteri gravidi gewöhnlich ist und sich Symptome einer beginnenden acuten Metritis zeigten, welche den Tod und Abort des Fötus zu einer Zeit eingeleitet hätten, und bei einer Grösse der Frucht, bei der vielleicht nur mehr durch die Sectio caesarea eine sehr zweifelhafte Hülfe hätte geschaffen werden können — wurde am 29. November 1869 der künstliche Abort mit gutem Erfolge eingeleitet; der Fötus zeigte eine Länge von 23 cm, einen Kopfumfang von $12^1/_2$ cm und ein Gewicht von 150 g. Die Placenta wog 75 g. Die Nabelschnur war 30 cm lang. Unmittelbar nach der Geburt maass der Tumor 16 cm Länge und 38 cm Umfang und verkleinerte sich bis 11. December (zwölf Tage nach der Operation) auf 9 resp. 28 cm, worauf Patientin entlassen wurde. — Diese Hysterokele zeigt besonders deutlich, wie zuerst die Ovariokele bestand und diese erst allmälig den Uterus in den Leistenbruch hineinzog.

Mit Umgehung der vielfach angezweifelten und von einer Commission schliesslich als Extrauterinschwangerschaft erklärten Beobachtung von Skrivan und Lumpe[1]) sei es mir gestattet, zum Schluss der Casuistik den schon erwähnten Fall von Hernia uteri gravidi inguinalis ausführlicher zu beschreiben, den Herr Geh. Medicinalrath Prof. Dr. Winckel mir zur Veröffentlichung zu überlassen die Güte hatte.

Maria Wintersteller, 36 Jahre, Sägebesitzersgattin von Anger bei Reichenhall, trat am 23. Mai 1884 in die Frauenklinik zu München ein.

Der Vater der Patientin lebt und ist gesund; die Mutter starb im Alter von 44 Jahren an Carcinoma uteri; während ihrer letzten Schwangerschaft hatte dieselbe eine Leistenhernie acquirirt, die jedoch in der Folge durch ein Bruchband zurückgehalten, keine weiteren Beschwerden verursachte. Zwei Brüder und eine Schwester der Patientin leben und sind gesund.

Patientin selbst war als Kind etwas schwächlich und will an Lymphdrüsenschwellungen am Halse gelitten haben; auch hat sie damals die Masern durchgemacht.

Die Periode trat zum ersten Male im 15. Lebensjahre auf und wiederholte sich von da an regelmässig alle vier Wochen; die jeweilige Menstruation soll fünf bis sechs Tage gedauert haben und der Blutabgang stets unter nicht unbedeutenden Schmerzen ein ziemlich beträchtlicher gewesen sein. Die letzte Regel stellte sich am

1) Zeitschrift der k. k. Gesellschaft der Aerzte zu Wien 1851, S. 770; 1852, S. 472; 1853, S. 177.

18. December 1883 ein. Irgend welche Erkrankungen während der Entwickelungsjahre sind nicht zu verzeichnen.

Patientin hat einmal in der 25. Woche und sieben Mal am normalen Ende der Schwangerschaft geboren; sämmtliche Kinder waren Knaben; zwei sind noch am Leben, einer starb $2^1/_2$ Jahre alt an Diphterie, ein weiterer zehn Wochen nach der Geburt an einem Lungenleiden, die drei übrigen endlich an Lebensschwäche im Alter von 14 bis 16 Tagen. Die erste Geburt erfolgte im Jahre 1869, die letzte im September 1882. Die Puerperien waren alle normal; die Menses traten stets vier bis fünf Wochen post partum wieder ein. — Während dieser Zeit erkrankte Patientin 1875 an Gesichtsrose, an die sich ein fast $1^1/_2$ Jahre dauerndes Schwindelgefühl und später eine bald wieder verschwindende Augenentzündung anschloss.

Patientin giebt an, schon seit ihrer Geburt einen beiderseitigen Leistenbruch besessen zu haben, den sie selbst jedoch erst bei ihrer ersten Entbindung, also vor 15 Jahren, beobachtete; der rechte soll stets etwas grösser gewesen, doch beide durch Bruchbänder immer gut zurückgehalten worden sein. Die W., welche Hausarbeit, aber keine schwere und keine Feldarbeit verrichtet, giebt an, vor etwa acht bis neun Wochen, als sie ihre Leute zum Essen zusammenrief, eine plötzliche Vergrösserung des rechten Bruches bemerkt zu haben. Patientin beachtete die anfangs etwa citronengrosse Geschwulst nicht und verrichtete ihre Arbeit wie bisher; später legte sie sich auf ärztliches Anrathen zu Bett, und vor etwa 14 Tagen wurden energische und lang dauernde Repositionsversuche gemacht, die jedoch nicht zum gewünschten Erfolge führten; vielmehr versichert Patientin, seit dieser Zeit keine Kindesbewegungen mehr zu spüren, die vorher von ihr deutlich empfunden worden waren. Wegen der mit der täglich zunehmenden Grösse der Geschwulst sich immer steigernden mechanischen Beschwerden entschloss sich die Kranke, die hiesige Anstalt aufzusuchen.

Bei der Aufnahme zeigte sich folgender Status praesens: Mittelstark, mittelgrosse Brünette; Körpergewicht 44,85 kg; Muskulatur ziemlich gut entwickelt; mässiges Fettpolster; geringe Anämie der Schleimhäute. Brüste mässig entwickelt, hängend; aus der linken Brust entleert sich bei Druck etwas Colostrum. Warzenhöfe wenig pigmentirt; Warzen prominirend; Herz und Lungen gesund; Leib weich, ziemlich flach, zahlreiche alte Striae; bei längerem Gehen und Stehen öfterer Harndrang; Urin etwas trüb; spec. Gewicht 1025 g; Reaction schwach sauer; eiweissfrei. Mikroskopisch: Tripelphosphatkrystalle, Pflasterepithelzellen, Torulaketten und einzelne granulirte und Hyalincylinder. Seit gestern kein Stuhl. Keine Oedeme; kein Fieber. Beckenmaasse: Spinae ossium ilium 25,7; Cristae 28,2; Conjugata externa 20,2; rechter schräger Durchmesser 21,5; linker schräger Durchmesser 21,2.

Die Apertura externa canalis inguinalis sinistri ist für zwei Finger sehr leicht passirbar; augenblicklich sind Darmschlingen nicht

durchgetreten. — Die Hauptklage der Patientin, die rechte Inguinalhernie betreffend, ist zu bemerken: Beim Gehen und Stehen und während der Arbeit verspürt Patientin in der rechten Abdominalhälfte und an dem in dem Bruchsacke liegenden Tumor heftige ziehende Schmerzen. Die Adspection lässt erkennen, dass bis zur Mitte der Oberschenkel eine Geschwulst herabreicht, die, von der rechten Regio inguinalis beginnend, schräg herüber, etwas nach links verläuft, in ihrer Länge 31 cm, an ihrer Peripherie, und zwar nahe der Spitze 34, nahe der Basis 35 cm misst. Ungefähr 8 cm hinter dem unteren Ende befindet sich eine seichte Einschnürung. Das untere Ende der Geschwulst ist mit einem dichten Hautvenennetz überzogen, die oberen zwei Dritttheile sind mit Haaren bedeckt. Richtet man den Tumor vertical auf, so sieht man, dass an der unteren Fläche unbedeutende Erosionen vorhanden sind. Beim Emporheben derselben lässt sich erkennen, dass das Labium minus dextrum auf die Innenfläche des Tumor übergeht und so gelagert ist, dass die Schamspalte etwas nach links hin sieht; die Clitoris liegt der Geschwulst an. In der rechten Schenkelbeuge ist die Haut in Falten gelegt, ein Zeichen, dass dieselbe von hier aus zur Entwickelung des Bruchsackes nicht benutzt wurde. — Bei der In- und Exspiration zeigt der Tumor eine leichte zitternde Bewegung. Nach oben hin grenzt derselbe stark abgewölbt an eine 7 cm unterhalb des Nabels verlaufende, an der Spina ossis ilei anterior superior beginnende Linie; von der erwähnten Spina ist die ihr nächste Partie der Geschwulstbasis $5^1/_2$ cm entfernt. Nach unten ragt der Tumor, wie erwähnt, bis zur Mitte der Oberschenkel; nach links reicht die Basis desselben ziemlich genau bis zur Symphyse. — Rechts neben der Basis der Geschwulst lassen sich Darmschlingen fühlen und verschieben und das Gurren derselben hören; dieselben reichen etwa 6 bis 7 cm weit neben der Geschwulst in den Bruchsack herab. An der Aussenseite kann man fast mit zwei Fingern neben dem Uterus in den Bruchkanal eindringen. — Was die Oberfläche des Tumor in dem Sacke betrifft, so fühlt man an der rechten Seitenkante desselben einen schmalen Strang, der, an einer Stelle breiter werdend, wohl für das Ligamentum uteri latum gehalten werden muss. Das rechte Ovarium kann man von der Uteruswand abheben, und zwar 11 cm von der Mitte des oberen Randes der Geschwulst entfernt. Das linke ist nicht deutlich durchzufühlen. In der Geschwulst kann man das Köpfchen des Kindes an der Basis deutlich palpiren und verschieben. Dasselbe scheint gut wallnussgross zu sein. — Rechts an der ganzen Länge des Tumor, und zwar von der Basis gegen die Spitze abnehmend, ist Uteringeräusch zu hören; auf der linken Seite lässt sich nichts vernehmen. — Das Orificium urethrae befindet sich an der normalen Stelle und ist nicht verzerrt. Der Katheter lässt sich ganz in der gewöhnlichen Richtung einführen und man kommt in der linken Beckenhälfte ohne jeden Widerstand hinter der Symphyse in die Höhe. Auch rechts kann man neben derselben flach neben der Geschwulst hinaufdringen, ohne dass es jedoch gelingt, den Katheter vor derselben über die Symphyse hinaufzubringen. In der Blase

finden sich 42 ccm eines orangegelben, eiweissfreien Urins. — Die Portio vaginalis steht 2 bis 3 cm oberhalb der rechten Spina ossis ischii, ist nach unten gewandt, klafft und man kann ihren Zusammenhang mit dem Tumor bimanuell direct palpiren. Von ihr aus nach links lässt sich ein ziemlich straff gespannter Strang verfolgen, in dem sich ein grösserer, weicher, verschiebbarer, höckeriger Körper befindet, der, wie sich später herausstellte, als linkes Horn des Uterus zu betrachten war.

Es wurde hierauf die Diagnose als Hernia uteri gravidi cum ovario dextro inguinalis dextra gestellt, wobei die Frage offen gelassen wurde, ob es sich um einen Uterus bicornis und Vorfall des rechten Hornes, oder um Uterus unicornis mit rudimentärem Nebenhorn handle. Ausserdem wurde berücksichtigt, dass der Fötus bereits abgestorben sei.

Die Therapie bestand in folgenden Eingriffen. Erst wurde (am 23. Mai) in tiefer Chloroformnarkose versucht, den Uterus zu reponiren. Durch Compression desselben und Verschiebung nach der Bauchhöhle lässt sich schliesslich die grosse Schamlippe fast ganz von der Geschwulst abheben, wobei der Tumor höher oben im Abdomen erscheint. Nach $^3/_4$ Stunden lang fortgesetzten Repositionsversuchen gelingt es, die Geschwulst so weit zurückzuschieben, dass sie sich fast ganz im Inguinalkanal befindet und nur mehr ein kleiner Theil die Apertura externa desselben überragt. — Sowie man aber mit dem Drucke nachlässt, gleitet sie sofort wieder in die Tiefe des Sackes herab. Beim Erbrechen während der Narkose tritt eine grosse Quantität Darmschlingen vor und wird die vorhin geschilderte Einschnürung auf der Geschwulst noch deutlicher. — Da somit das Zurückbringen des vorgefallenen schwangeren Uterus in seine normale Lage nicht möglich erscheint, wurde beschlossen, den künstlichen Abort einzuleiten, um vielleicht dann das seines Inhalts entledigte und dadurch verkleinerte Organ reponiren zu können, und als vorbereitende Operation zu diesem Zwecke der Colpeurynter eingelegt (25. Mai). Am darauffolgenden Tage wurde dann in Chloroformnarkose der Versuch der Sprengung der Eihäute gemacht. Dieselben erweisen sich trotz Einführung verschieden starker Sonden sehr resistent, bersten jedoch schliesslich bei Anwendung eines energischen Druckes mit der stärksten Uterussonde. Es entleert sich eine mässige Menge durch Meconiumbeimischung getrübten Fruchtwassers. Bei den nun folgenden Repositionsversuchen lässt sich zwar ein grosser Theil des Tumor in die Bauchhöhle zurückbringen und zwei Finger neben der Basis der Geschwulst in den inneren Leistenring einführen, doch gelingt es nicht, den ganzen dislocirten Uterus zu reponiren. — Da nun trotz zweitägigen Wartens die Expulsion des Fötus nicht eintrat und das Verbleiben der abgestorbenen Frucht im vorgefallenen Uterus die grössten Gefahren nach sich zu ziehen geeignet war, wurde im Einvernehmen mit der Kranken und ihrem Manne die Ausführung der Laparohysterotomie beschlossen, und zwar nach der Methode von Porro, da einestheils Pat. schon öfter geboren und zwei lebende gesunde Kinder hat und das

Vorhandensein einer Uterusbildungsanomalie, die auch künftig die Conception gestatten würde, zum mindesten sehr wahrscheinlich war, anderntheils die Reposition des seines Inhaltes entleerten Uterus die Gefahr der Operation steigern und die Radicaloperation der Hernie später doch nöthig werden würde.

Nachdem Tags zuvor (27. Mai) der Darm entleert und am Morgen des Operationstages eine Dosis Tinctura opii gegeben worden war, wird am 28. Mai 8 Uhr Morgens zur Operation in Chloroformnarkose geschritten. Instrumente und Schwämme befinden sich, letztere seit 48 Stunden, in 5proc. Carbolsäurelösung; dasselbe Antisepticum in gleicher Concentration wird für den Spray verwendet; für die Desinfection des Operationsgebietes selbst wird eine Sublimatlösung von $1^0/_{00}$ in Anwendung gezogen. Nach der Katheterisation — der Harn ist orangegelb, klar, sauer reagirend, eiweissfrei, mit dem spec. Gewicht von 1020 — und sorgfältiger Reinigung des Operationsgebietes werden die vorgefallenen Darmschlingen reponirt und von einem Assistenten zurückgehalten; hierauf wird eine in der Richtung der Geschwulstachse auf der Oberfläche des Tumor median verlaufende Incision in einer Länge von 22 bis 25 cm vorgenommen. Die Haut, die Fascia superficialis werden successive mit dem Scalpel, das Peritoneum des Bruchsackes nach einer kleinen Incision mit der Scheere der Länge der Hautwunde entsprechend durchtrennt. Der Tumor tritt sofort in die Schnittfläche ein; derselbe präsentirt sich, der äusseren Untersuchung entsprechend, von ovaler Form; an seiner rechten Seite findet sich das Ligamentum latum dextrum, der rechte Eierstock und Tube und das daumendicke, von starken varicösen Venenplexus umgebene Ligamentum teres. Die linke Seite der Geschwulst ist vollkommen glatt: Ligamentum latum und teres sinistrum, sowie Ovarium und Tuba sinistra fehlen. Es handelt sich somit wohl um einen Uterus bicornis mit stark entwickeltem geschwängertem und am Anfange des dritten Monates der Schwangerschaft in einen rechten Leistenbruchsack dislocirtem rechten Horn, — ein Fall, wie er bis jetzt noch nicht beobachtet wurde und somit als ein Unicum bezeichnet werden muss. — Nun wird die Basis der Geschwulst in der Gegend des inneren Muttermundes in der Mitte durchstochen und nach beiden Seiten hin durch starke elastische Ligaturen unterbunden; die letzteren werden dann zu ihrer sichereren Fixirung mit einigen Seidennähten an den Geschwulststiel selbst angeheftet. Es folgt die doppelte Unterbindung des Ligamentum uteri rotundum dextrum und die Durchtrennung desselben zwischen den zwei Ligaturen; in gleicher Weise wird mit dem Ligamentum uteri latum dextrum verfahren. Nachdem nun noch, um den Stumpf ausserhalb der Bauchhöhle zu fixiren, zwei lange Nadeln in zwei auf einander senkrechten Durchmessern der Geschwulstbasis durch dieselbe in der Weise gestossen wurden, dass die eine über, die andere unter den elastischen Ligaturen verläuft und diese somit zwischen sich fassen und festhalten, wird der ganze Tumor (also Uterus sammt den Resten der durchschnittenen Ligamenta uteri rotundum und latum dextrum und Ovarium dextrum) ca. 2 cm

oberhalb der elastischen Ligatur des Stieles zur Vermeidung von Blutverlusten bei der an und für sich schon etwas anämischen Person mit dem Paquelin'schen Thermokauter abgetragen. Aus dem Tumor quillt viel dunkles Blut, aus dem Stumpfe jedoch fast keines. Zur Sicherung der Blutstillung wird die Oberfläche des letzteren im Allgemeinen und einige wenige blutende Gefässe für sich besonders noch energisch cauterisirt. Nun wird der Bruchsack mit 5 proc. Carbolsäurelösung von den in ihm liegenden Blutcoagula u. s. w. gereinigt und hierauf die den Stiel der Geschwulst umgebende Partie desselben an letzteren mit sechs Fil de florence-Ligaturen in der Weise befestigt, dass Peritoneum des Bruchsackes und Peritoneum des Stumpfes sich innig berühren. Da der Bruchsack nun eine sehr geräumige Höhle darstellt, die leicht zur Eiteransammlung Veranlassung geben könnte, jedenfalls aber die Heilung verzögern und endlich vereinigt einen unschönen und störenden Hautlappen bilden würde, wird ein Theil desselben excidirt, so dass noch so viel übrig bleibt, als zu einer bequemen Vernähung der Wundränder ohne Zerrung nöthig erscheint; um jedoch jeden vermeidbaren Blutverlust zu verhindern, werden vorher die beiden Wände des Bruchsackes unterhalb der abzutragenden Partie mit einigen fortlaufenden Nähten (Fil de florence) unterbunden. Es folgt nun die Vereinigung der Wundränder des Bruchsackes mit theils tiefgreifenden fortlaufenden, theils oberflächlichen Knopfnähten, wodurch gewissermaassen ein neues Labium majus gebildet wird; die Vereinigung erfolgt somit derart, dass Peritoneum an Peritoneum zu liegen kommt. In der Umgebung des Stumpfes geschieht die Nahtanlegung so, dass auch das Peritoneum des Stumpfes mitgefasst und so zwischen die Peritonealflächen des Bruchsackes eingefügt wird. Da mittlerweile aus dem cauterisirten Stiele einige Tropfen Blutes herausgesickert sind, wird nochmals der Paquelin auf denselben applicirt. Der nun folgende Verband besteht aus Jodoformgaze, Watte und acht Schichten Listergaze mit dazwischengelegtem Makintosh. Das Ganze wird mit Gazebinden befestigt. — Die Narkose verlief ohne jede Störung; Erbrechen während oder unmittelbar nach derselben trat nicht ein; der Puls ist nicht sehr kräftig, jedoch sehr regelmässig; 80 Schläge in der Minute; Respiration ruhig.

Jetzt erst wurde mit der Untersuchung des aus dem Bruchsacke entfernten Tumor begonnen. Derselbe ist strausseneigross und hat bei einer ovoïden Form ein Gewicht von 670 g; seine äussere Beschaffenheit ist schon weiter oben besprochen worden. Seine Länge beträgt 22 bis 24 cm, seine Peripherie in der horizontalen Durchschnittsebene 29 cm. Bei der Incision in die Geschwulst wird gerade die Stelle des Placentaransatzes getroffen; der Fötus liegt conduplicato corpore in der Uterushöhle, woraus es sich auch wohl erklärt, warum bei den Repositionsversuchen der Uterus den Annulus inguinalis internus nicht passiren konnte. Der Kopf ist gegen die Basis der Geschwulst gerichtet; der linke Fuss liegt auf demselben, ebenso rechter Vorderarm und Hand. Es ist anzunehmen, dass diese perverse Haltung der Frucht durch die forcirten Versuche entstanden ist, welche vor Eintritt der Kranken in die Anstalt gemacht wurden, den

Tumor ins Abdomen zurückzubringen. — Die Nabelschnur ist an ihren beiden Enden sehr stark gedreht und bindfadendünn; auch in der Mitte zeigt dieselbe starke und zahlreiche Windungen; dieselben gehen von links nach rechts. Die Insertion an der Placenta ist fast central. — Der Mutterkuchen sitzt dem rechten, an dem excidirten Tumor befindlichen Eierstocke opponirt, somit links. — Die Eihäute zeigen die Perforationsstelle vom 26. als ein kreisrundes, etwa fünfpfennigstückgrosses Loch, 3 cm vom Rande der Placenta entfernt. Im rechten Ovarium findet sich das gut zwanzigpfennigstückgrosse Corpus luteum verum. — Der amputirte Uterus, oder vielmehr das Uterushorn, sammt den mehrerwähnten Adnexen (Ovarium, Tube, Reste der Ligamenta uteri rotundum und latum) und dem Mutterkuchen hat ein Gewicht von 460 g. Die Dicke der Uteruswand beträgt 3 bis $3^1/_2$ cm, die der Placenta 2,2 cm. — Der Fötus (männlich) hat bei einem Gewichte von 209 g eine Länge von 26 cm und entspricht somit der Mitte des fünften Monates. Die Nabelschnur ist 34 cm lang.

Unmittelbar nach der Operation klagte Patientin über starke Schmerzen an der Wunde, die sich jedoch auf eine Morphiuminjection von 0,01 bedeutend verminderten; im Uebrigen war das Befinden ein vollkommen gutes. Temperatur 36,5, Puls 68, Respiration 20. Der Urin musste nur am Abend des Operationstages mit dem Katheter entleert werden, später war die Harnsecretion immer in Ordnung und die Menge betrug bei einem spec. Gewicht, das zwischen 1017 und 1020 schwankte, 1200 bis 1400 g. Der Urin war immer eiweissfrei, die Reaction schwach sauer; die beim Eintritt der Patientin gefundenen Krystalle von phosphorsaurer Ammoniakmagnesia, sowie die Pilze und cylinderförmigen Gebilde verschwanden sehr schnell. Der Stuhl war meist in Ordnung und stellte sich im Bedarf auf ein einfaches Klysma hin regelmässig ein. Am 30. Mai wurde ein geringes Oedem der Schamlippen rechts, sowie der Clitoris bemerkt, welches jedoch ohne weiteres Zuthun am 31. Abends wieder verschwand, ohne je wiederzukehren. Die Temperatur war während des ganzen Heilungsverlaufes immer eine afebrile und überschritt in der Achselhöhle niemals 37,5.

Infolge dieses vollkommen reactionslosen Verhaltens, das gewiss nicht zum geringsten Theil der peinlichen Antiseptik zu verdanken ist, die während der Operation beobachtet wurde, konnte der erste Verband bis zum 7. Juni, also volle zehn Tage, liegen gelassen werden; am Ende dieser Periode stellte sich ein leichtes Gefühl von Brennen an der Wunde ein und der unter Spray vorgenommene Verbandwechsel zeigte folgenden Befund: Die Incisionswunde war fast vollständig rein, nur oberflächlich mit etwas Eiter bedeckt; die Umgebung derselben unbedeutend ödematös. Die zur Bildung des rechten Labium majus verwendeten Hautlappen des Bruchsackes sind trotz Durchschneidens mehrerer Suturen vollständig vereinigt; an jenen Stellen zeigen sich gesunde, schöne Granulationen. Auf dem linken Lappen findet sich eine kaum zehnpfennigstückgrosse gangränöse Stelle. In dem unterhalb der Nähte befindlichen Sacke (Rest des Bruchsackes)

keine Eiterretention. Die Oberfläche des Stumpfes ist mit einem dicken schwarzen Schorf bedeckt, der zum Theil mit der Scheere abgetragen wird; unterhalb dieses Schorfes geringe Eiterung und Granulationsbildung. Das Peritoneum des Bruchsackhalses ist mit dem des Stumpfes vollständig und solid verwachsen. Die Nähte, die die Lappen des Bruchsackes vereinigten, werden entfernt, die aber um den Stumpf sowohl, als diejenigen, welche die elastischen Ligaturen an jenen befestigen und diese letzteren selbst, sowie die Fixationsnadeln bleiben liegen. — Der neue Verband besteht aus Jodoformgaze und Salicylwatte.

Nach acht Tagen, während welcher Zeit durchaus nichts Pathologisches oder Anormales vorgefallen war, wurde abermals unter Spray ein Verbandwechsel vorgenommen (14. Juni). Es fand sich die Hautwunde fast vollständig verheilt, nur links unten war eine Stelle, die fünfpfennigstückgross Granulationsheilung aufweist; es ist dies dieselbe, die bei der letzten Untersuchung sich gangränös gezeigt hatte. Das damals bemerkbare Oedem der Vulva ist verschwunden. Der Uterushornstumpf, noch von einem schwarzen Schorfe zum Theil bedeckt, ragt nur wenig mehr über das Niveau der übrigen Wundfläche hervor; auch hat sich derselbe merklich contrahirt. Die Fixationsnadeln, welche durch diese Retraction des Stieles in die Bauchhöhle etwas in die Weichtheile eingeschnitten haben, werden entfernt; ebenso eine elastische Ligatur. — Der neue Verband besteht wieder aus Jodoformgaze und Salicylwatte und wird durch Heftpflasterstreifen fixirt.

Am 19. Juni abermaliger Verbandwechsel: Uterusstumpf stark retrahirt, Verwachsung mit den Bauchdecken sehr fest. Die Apertura externa canalis inguinalis ist als scharfer, dem Stiele des Tumor eng anliegender Ring deutlich zu fühlen. Der Stumpf zeigt nur mehr wenige gangränöse Fetzen und ist fast allseits mit kräftigen Granulationen bedeckt. Die Vereinigung der Hautlappen des Bruchsackes ist vollendet; die Narbe ist fast lineär. Da, wo die langen Nadeln in die Weichtheile eingeschnitten hatten, zeigen sich frische Granulationen. — Die zweite elastische Ligatur und die noch liegenden Fil de florence-Nähte werden entfernt. Der Verband bleibt derselbe.

Am folgenden Tage (20. Mai), 24 nach der Operation, wurde Patientin gestattet, einige Stunden ausserhalb des Bettes zuzubringen. Das Allgemeinbefinden ist dauernd sehr gut; die Temperatur immer eine fieberlose. Alle zwei Tage wird der Verband gewechselt, die Secretion ist äusserst gering. Patientin fühlt sich so wohl, dass sie auch in Anbetracht ihrer pecuniären Verhältnisse nicht länger zurückbehalten werden kann und am 29. Juni die Anstalt verlässt.

Der Entlassungsbefund war folgender: Die Wunde der Incision des Bruchsackes ist vollständig und fast lineär vereinigt; der Stumpf hat sich stark ins Abdomen zurückgezogen und ist kaum mehr sichtbar; die Wunde der Bauchwand oberhalb desselben, sowie die durch die langen Nadeln bewirkten Einschnitte in die Weichtheile sind fast verheilt und zeigen nur mehr an einzelnen Stellen gute Granulationen und ganz minimale Secretion. Um den Stumpf drängen die Gedärme

etwas vor, so dass sie die Bauchhaut um denselben sichtbar hervorwölben. In der Tiefe lässt sich der Stiel, rings fest umschnürt, von der Apertura externa canalis inguinalis, sowie dieser Ring selbst deutlich fühlen; Schmerzen sind nirgends vorhanden. Bei der internen Untersuchung findet sich die Scheide ziemlich eng, nach oben sich trichterförmig erweiternd, Rectum gefüllt; Scheide lang; Portio vaginalis steht über den Spinae ossis ischii nach rechts von der Medianlinie, lässt sich bei combinirter Untersuchung deutlich bis zum Stumpfe verfolgen; ihre Lage ist eine fast horizontale. Der Muttermund, etwas klaffend, sieht nach hinten und etwas nach unten. Nach links lässt sich ein vom Scheidentheile 2 bis 3 cm über dem Orificium uteri externum abgehender weicher, sich nach aussen verbreiternder und als linkes Horn des Uterus bicornis zu deutender Strang deutlich palpiren, welches auch durch Einführung der Uterussonde in dasselbe als solches constatirt wurde. Auch die interne Untersuchung verursachte keine Schmerzen.

Es handelte sich also in dem eben besprochenen Falle um einen Uterus bicornis, dessen rechtes Horn geschwängert wurde und ungefähr im dritten Monate der Gravidität bei durch Schreien vermehrtem intraabdominellen Druck in eine schon von Geburt an bestehende, nicht unbedeutende Leistenhernie vorfiel, ein Verhalten, das mit Ausnahme der Bildungsanomalie des Uterus, deren Zusammentreffen mit Schwangerschaft und Hernie des geschwängerten Hornes überhaupt noch nicht beschrieben wurde, sehr an die schon früher erwähnte Beobachtung Lédesma's erinnert und dieser zur Stütze dient. — Anhaltspunkte dafür, dass das Ovarium schon länger sich im Bruchsacke befunden und den Uterus nachgezogen habe, sind nicht vorhanden; auch bestanden keine Adhäsionen mit den in der Hernie befindlichen Darmschlingen, so dass zur Erklärung der Bildung der Hysterokele in diesem Falle nur die weiter unten näher auszuführende Thatsache übrig bleibt, dass Bildungsanomalien des Uterus die Entstehung der Hysterokele begünstigen. Die Gründe, auf die sich die Diagnose des Leidens stützte und die, welche der eingeschlagenen Therapie zu Grunde lagen, sind weiter oben ausführlich erörtert worden, so dass es unnöthig erscheint, darauf noch einmal zurückzukommen.

Dagegen dürfte es von Interesse sein, zu erfahren, dass sich Patientin in diesem Jahre wieder vorgestellt hat und angab, regelmässig und zwar in gewöhnlicher Stärke menstruirt zu sein (somit aus dem linken Horne). Die Dünndarmschlingen, die schon bei ihrer erstmaligen Entlassung, wie erwähnt, die Umgebung des Geschwulststieles hervorwölbten, haben sich noch weiter und in grösserer Anzahl vorgedrängt, so dass Patientin auf dieser Seite

wieder im Besitz einer ziemlich grossen Enterokele ist; doch bedingt dieselbe bei der Weite der Bruchpforte keine Gefahren und wird durch eine eigens gefertigte Bruchbandkapsel vor weiterer Ausdehnung geschützt.

Bevor ich diese Arbeit schliesse, möchte ich mir erlauben, den geschilderten Beobachtungen von Hernia uteri gravidi inguinalis einige kurze Bemerkungen über Entstehung, Diagnose und Therapie dieses Leidens mit Rücksichtnahme auf die eben mitgetheilten Fälle anzuschliessen.

Zur Erklärung der Entstehung des Gebärmutterbruches liegen drei Theorien vor, deren jede durch einzelne in der Literatur bekannt gewordene Fälle unterstützt wird. — Die erste gründet sich auf diejenigen, bei denen man Netz oder Darm, verwachsen mit dem Uterus, im Bruche vorfand, setzt also eine vorhergegangene partielle Adhäsionsperitonitis voraus und erklärt die Bildung der Hysterokele einfach mechanisch durch den Zug, den die mit der Gebärmutter verwachsenen vorfallenden Netz- oder Darmpartien auf die erstere ausüben (Fall von Chopart). „Viel plausibler", sagt Schultze[1]) „ist eine Erklärung, die ich bei Klob finde, und dieselbe trifft auch zu für die Fälle, in denen jene Verwachsungen nicht bestanden": „Die Hysterokele ist in den meisten Fällen nur als eine secundäre Lageveränderung zu betrachten; es treten nämlich häufig primär die Ovarien und die Tuben in den betreffenden Bruchsack, indem dieselben zugleich mit letzterem verwachsen erscheinen; d. h. es ist gerade jener Theil des Bauchfelles zum Bruchsacke ausgestülpt worden, welcher zunächst dem oberen Ende des Ligamentum latum liegt, wodurch endlich die Tube und Ovarium mitgezerrt werden. Wenn sich nun der Bruchsack weiter vergrössert, so geschieht dies auf Kosten der das Ligamentum latum constituirenden Peritonealduplicatur, wodurch natürlich auch der Uterus allmälig, zunächst an die Bruchpforte herangezogen wird und endlich in den Bruchsack selbst geräth" (Klob). (Fälle von Lallement, Olshausen, Scanzoni.) — Die dritte Theorie, eine entwickelungsgeschichtliche, findet ihre Stütze in den Beobachtungen von angeborenem Uterusleistenbruch oder denen von Uterus bicornis oder unicornis mit rudimentärem Nebenhorn, Bildungsanomalien, die bei Hysterokele inguinalis relativ häufig angetroffen werden und bei denen oft

1) Pathologie u. Therapie der Lageveränderungen d. Gebärmutter, S. 211.

auch anderweit Annäherungen an den männlichen Typus in der Entwickelung der inneren Genitalien vorkommen. „Wenn das Ovarium am Ligamentum rotundum, wie normal der Testikel am Analogon desselben, dem Gubernaculum Hunteri, descendirt und, ähnlich wie am männlichen Fötus, ein, wenn auch kurzer Processus vaginalis peritonei sich in den Leistenkanal entwickelt, so ist, wenn auch nicht gleich das Ovarium bis durch den Leistenkanal descendirt, doch die Disposition dazu gegeben, dass in die später sich entwickelnde Leistenhernie das Ovarium tritt und an dem vielleicht schon an sich nach dem männlichen Typus kurzen Ligamentum rotundum der Uterus oder das entsprechende Uterushorn folgt“ (Schultze). (Maret, Leopold, Rektorzik, Winckel.)

Dass alle die Agentien, welche auch sonst die Entstehung von Hernien herbeiführen, dass das Heben einer schweren Last, Schreien, Drängen beim Stuhlgange, kurz alles, was den intraabdominellen Druck steigert, auch für die Hysterokele bei vorhandener Prädisposition als Gelegenheitsursachen zu betrachten sind, bedarf keiner weiteren Erwähnung.

Als prädisponirende Momente aber sind zu bezeichnen: bereits bestehende Hernien (Fall von Döhring, Lédesma, Winckel), eine grosse Schlaffheit der Geschlechtsorgane, schnell aufeinanderfolgende und zahlreiche Geburten und Schwangerschaften (es hatte die betreffende Frau bei Döhring neun, bei Saxtorph vier, bei Lédesma sechs, bei Rektorzik fünf, bei Winckel acht Kinder), in der Schwangerschaft vorzüglich eine wegen zu beträchtlicher Neigung des Beckens stark nach vorn überhängende Gebärmutter.

„Die Diagnose“, sagt Kiwisch[1]), „eines Bruches des nicht schwangeren Uterus wurde im Leben unseres Wissens noch nicht gemacht.“ Es ist dieser Satz, wie aus den Fällen von Olshausen, Leopold und Scanzoni hervorgeht, nicht mehr richtig, und in der Gegenwart dürfte die Erkennung des Leidens bei den vervollkommneten Untersuchungsmethoden (sei es bimanuell oder combinirt von Blase und Mastdarm aus, oder eventuell mit Hülfe der Uterussonde) wohl immer gelingen, wenn man überhaupt die Möglichkeit seines Vorhandenseins in Erwägung zieht. — Die Diagnose des Bruches der schwangeren Gebärmutter wird, be-

1) Klinische Vorträge, Bd. I, S. 256.

sonders in den Fällen, bei denen es sich nicht um eine Bildungsanomalie des Uterus handelt, auf keine besonderen Schwierigkeiten stossen, zumal die der Hysterokele meist vorausgehende Ovariokele mit ihren charakteristischen Symptomen, besonders dem schmerzhaften Anschwellen zur Zeit der Menses einen nicht zu unterschätzenden Fingerzeig abgeben wird. Die erste Frage, ob Schwangerschaft vorhanden ist oder nicht, lässt sich auf die übliche Weise durch die gewöhnlichen subjectiven und objectiven Symptome leicht entscheiden; die zweite, ob Intra- oder Extrauterinschwangerschaft vorliegt, mit anderen Worten, ob der im Leistenbruchsacke liegende Fruchthälter Uterus, Tube oder Ovarium ist, wird sich bei genauer Untersuchung und bei Berücksichtigung nachfolgender Hauptpunkte in dem einen oder anderen Sinne wohl beantworten lassen:

1) Extrauteringravidität, an sich schon selten, complicirt sich fast nie mit Bruch des betreffenden Fruchthälters, und ist in dieser Beziehung ein einziger Fall und dieser stark angezweifelt, zur Veröffentlichung gelangt, der schon erwähnte von Skrivan und Lumpe; zudem ist daran zu erinnern, dass Tubenschwangerschaften, die ja ungleich häufiger sind als Ovarialgravidität, in den ersten Monaten schon durch Zerreissung des Fruchthälters fast regelmässig ihr Ende erreichen, ein Umstand, der dann zu beachten sein wird, wenn man es mit einer bereits im sechsten, siebenten oder in einem noch späteren Monate befindlichen Schwangerschaft zu thun hat. Endlich müssen wir uns gegenwärtig halten, dass der Leistenbruch des schwangeren Uterus nicht zu den allergrössten Seltenheiten gehört.

2) Die Form des im Bruchsacke befindlichen Körpers, bei Hernia uteri einer Birne ähnlich, der breiteste Theil nach unten gekehrt, der schmälere sich in die Bruchpforte erstreckend, wird einen weiteren Anhaltspunkt zur Stellung der richtigen Diagnose bilden, besonders wenn, wie dies ja häufig der Fall ist, der Eierstock als Appendix neben dem grösseren Tumor gefühlt werden kann.

3) Am sichersten wird jedenfalls die Vaginalexploration zum Ziele führen: der bimanuell zu führende Nachweis, dass der im Bruchsacke fühlbare Körper und der Scheidentheil (der über seine normale Ebene empor- und nach der Seite der Hernie hingezogen sein wird) einem und demselben Organe angehören, und das durch combinirte Untersuchung von Blase und Mastdarm aus leicht er-

kennbare Fehlen des Uterus an normaler Stelle werden die Diagnose sichern; im letzteren Punkte könnte eine Bildungsanomalie des Uterus zu einer Täuschung Veranlassung geben, doch wird eine genaue Untersuchung, besonders mit Berücksichtigung der Thatsache, dass Uterus bicornis und dergl. zur Entstehung der Hysterokele prädisponiren, das Richtige erkennen lassen. Die Einführung der Uterussonde zum Zwecke der Untersuchung ist, abgesehen von der Schwierigkeit dieses Unternehmens, die besonders Scanzoni hervorhebt und die er mit der in allen Fällen von Uterusbruch vorhandenen Anteflexion des Organes mit Knickung über dem horizontalen Schambeinaste begründet, bei Hernia uteri gravidi nur in den Fällen anwendbar, wo der künstliche oder natürliche Abort unausbleiblich erscheint. — In den meisten Fällen wird jedoch, wie erwähnt, die bimanuelle Untersuchung zur Feststellung der Diagnose genügen.

Die Prognose der Hernia uteri inguinalis ist, wenn das Organ irreponibel ist, keineswegs günstig, da, abgesehen von der begleitenden Dysmenorrhoe, jederzeit Schwängerung der dislocirten Gebärmutter eintreten kann, wie neben anderen der Scanzoni'sche Fall deutlich beweist. „Im Speciellen richtet sich die Prognose nach der Grösse und Dauer des Bruches, nach dem Alter der Kranken, nach dem allgemeinen Gesundheitszustande und den vorhandenen Complicationen“ (Klob). Der Bruch der schwangeren Gebärmutter wird prognostisch immer ungünstig sein, mit Rücksicht auf die jedenfalls nöthige operative Beendigung der Gravidität, da natürlicher Abort oder natürliche Frühgeburt (Scanzoni und Saxtorph) nur in relativ seltenen Fällen eintreten werden und die Geburt eines ausgetragenen Kindes per vias naturales kaum möglich erscheint.

Noch einige Worte über die Therapie: Die Reposition des dislocirten Uterus gelang bis jetzt noch niemals, weder bei fehlender, noch bei vorhandener gleichzeitiger Gravidität; im ersteren Falle wohl wegen der festen Adhäsionen, im letzteren wegen der Vergrösserung des Uterus durch das wachsende Ei (nur in Olshausen's Falle zog sich das dislocirte Horn — es war, wie wir gesehen haben, ein Uterus unicornis mit rudimentärem Nebenhorn — aus dem Bruchsacke spontan ins Abdomen zurück). Immerhin wird die Taxis, Reposition und Retention zu versuchen

1) Beiträge zur Geburtskunde, Bd. VII, S. 179.

sein, da erwiesenermaassen auch durch starke Compression des Uterus die Schwangerschaft nicht unterbrochen wird, wie die Fälle von Reposition bei Retroflexio uteri gravidi beweisen. Bei irreponiblen Brüchen der nicht geschwängerten Gebärmutter empfiehlt sich die Radicaloperation des Bruches mit Reposition des Uterus; bei gravidem Organe aber — in welchem Falle die Natur mitunter den Abort einleiten wird (Fall Scanzoni) — ist theils aus diesem Grunde, theils mit Rücksicht auf die grossen Gefahren, denen die Mutter bei fortlaufender Schwangerschaft in der Hysterokele ausgesetzt ist, der künstliche Abort indicirt (Scanzoni). Denn bei ganz oder nahezu ganz beendeter Gravidität ist für Mutter und Kind nur in der Sectio caesarea Hülfe zu suchen, eine Operation, die bis jetzt vier Mal aus dieser Indication ausgeführt (Pol, Sennert, Lédesma, Rektorzik), drei Mal den Tod der Mutter zur Folge hatte (Pol, Sennert, Rektorzik), während das Kind nur in einem Falle gleich nach der Operation starb (Lédesma), in den übrigen dieselbe um $1^1/_2$ bis viele Jahre überlebte. — Der Hysterotomie die Uterusamputation nach Porro mit Einheilung des Stumpfes in die Bruchpforte anzureihen, wird man sich besonders in den Fällen leicht entschliessen, wo der abzutragende Fruchthälter nicht vom ganzen Uterus, sondern nur von einem Horne desselben gebildet wird (Rektorzik und Winckel), so dass eine Behinderung oder Störung der sexuellen Thätigkeit überhaupt kaum eintritt, oder wenn wenigstens, was ja bei solchen Frauen meistens der Fall ist, der Kindersegen schon ein so grosser ist, dass der Uterus für späterhin entbehrlich erscheint.

Zum Schlusse sei es mir gestattet, an dieser Stelle meinen hochverehrten Lehrern, die mich während meiner Studienzeit mit Rath und That unterstützten, besonders aber Herrn Geh. Medicinalrath Prof. Dr. Winckel meinen innigsten und wärmsten Dank auszusprechen.

Erklärung der Abbildungen.

Fig. 1 lässt die Configuration des Tumor bei der Aufnahme der Patientin, seine Lage und vor allem die Einschnürung am unteren Ende und die Hautvenennetze erkennen. Fig. 2 die Incisionswunde von Uterushorn und Placenta, die Eihäute, die stark torquirte Nabelschnur und den Fötus; Fig. 3 das nach Porro amputirte Uterushorn von aussen, wobei das fast fingerdicke Ligamentum rotundum dextrum besonders bemerkenswerth erscheint. Fig. 4 zeigt den Zustand der Patientin vor der Entlassung, die vereinigte Incisionswunde des Bruchsackes und rechts oben den Stumpf des Uterushorn in dieselbe eingeheilt.

Fig. 1.

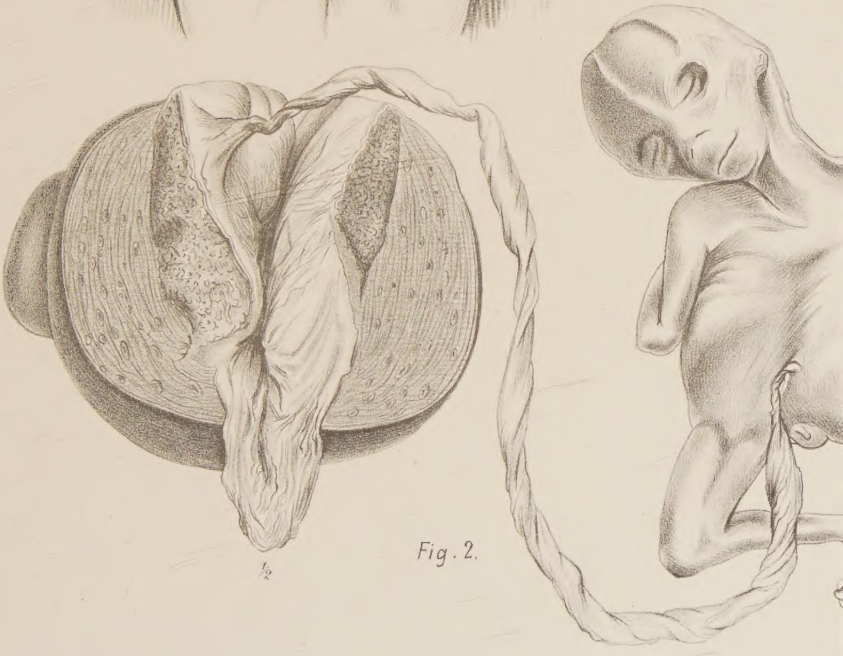

½

Fig. 2.

Fig. 4.

Fig. 3.

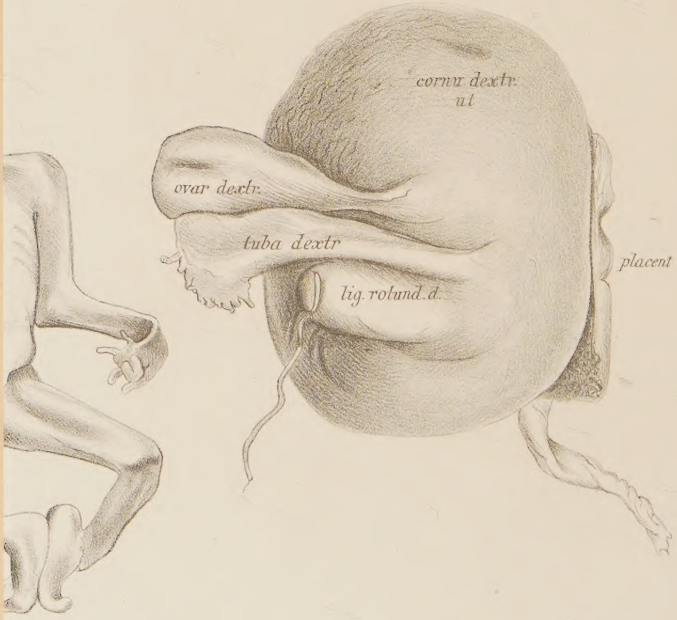

Lith. Anst. v. E. A. Funke, Leipzig